

# Ni års erfaring med endovaskulær behandling av abdominale aortaaneurismer

## Sammendrag

**Bakgrunn.** Endovaskulær behandling av abdominale aortaaneurismer ble startet ved vårt sykehus for ni år siden. Hensikten med dette arbeidet er å evaluere resultatene i den tiden denne behandlingsformen har vært benyttet.

**Materiale og metode.** I perioden februar 1995 til oktober 2003 ble 148 pasienter behandlet for infrarenalt abdominalt aortaaneurisme med endovaskulær teknikk. 31 pasienter (21 %) hadde dårlig allmenntilstand eller ledsagende sykdom som gjorde åpen kirurgi kontraindisert. Regionalanestesi ble benyttet hos 143 og generell anestesi hos fem pasienter. De er regelmessig blitt fulgt opp. 133 pasienter ble behandlet elektivt, 15 fikk fremskyndet behandlingen på grunn av symptomatisk ikke-rumpert aortaaneurisme.

**Resultater.** Tidligmortaliteten (< 30 dager) etter elektiv behandling var 2,3 %. Det oppstod okklusjon av protesebein hos 22 pasienter, hvorav 13 ble behandlet med femorofemoral bypass. Til sammen hadde 31 en eller annen form for endolekkasje – 16 oppstod under primær oppholdet, 15 oppstod senere. Sekundærprosedyrer ble nødvendig hos 42 pasienter (28 %), inkludert sju konverteringer til åpen kirurgi. De siste fire årene er det bare utført fire sekundærprosedyrer hos til sammen 69 pasienter (6 %). Akkumulert overlevelse etter fem år for hele materialet er ca. 60 %.

**Fortolkning.** Våre data tyder på at en god del av problemene med lekkasje og dislokasjon av protesene er redusert. Resultatene av pågående randomiserte studier vil være viktig for å definere hvilken plass endovaskulær behandling skal få for pasienter med abdominalt aortaaneurisme.

Engelsk sammendrag finnes i artikkelen på [www.tidsskriftet.no](http://www.tidsskriftet.no)

**Oppgitte interessekonflikter:**  
Se til slutt i artikkelen

**Jan Lundbom**  
[lundbom@online.no](mailto:lundbom@online.no)  
Kirurgisk avdeling

**Staal Hatlinghus**  
Røntgenavdelingen

**Conrad Lange**  
Kirurgisk avdeling

**Asbjørn Ødegård**  
Røntgenavdelingen

**Jenny Aasland**  
Kirurgisk avdeling

St. Olavs Hospital  
7006 Trondheim

**Pål Romundstad**  
Institutt for samfunnsmedisin  
Norges teknisk-naturvitenskapelige universitet

**Hans Olav Myhre**  
Kirurgisk avdeling  
St. Olavs Hospital

Da endovaskulær behandling av abdominale aortaaneurismer ble innført av Volodos og medarbeidere i slutten av 1980-årene (1), var dette en revolusjonerende teknologi (2). I begynnelsen var det en del problemer med metoden, men disse er blitt mindre etter at man har fått bedre implantater. I Norge ble endovaskulær behandling tatt i bruk i februar 1995 (3). Vi presenterer her våre erfaringer og legger vekt på hvordan resultatene har endret seg i løpet av denne perioden.

## Materiale og metode

I perioden februar 1995 til oktober 2003 ble 148 pasienter behandlet med endovaskulær teknikk for infrarenalt abdominalt aortaaneurisme. 15 personer (10 %) hadde symptomatisk ikke-rumpert aortaaneurisme. Dominerende symptomer var smerter i abdomen eller rygg. 133 pasienter var asymptomatiske. Materialet omfatter 130 menn og 18 kvinner. Median alder på operasjonstidspunktet var 72 år (interkvartilavstand 66–77 år). Median maksimal aneurismediameter målt med CT var 59 mm (interkvartilavstand 55–65 mm).

Risikofaktorer er angitt i tabell 1, og ASA-klassifisering er hentet fra anestesiskjemaet. 31 pasienter (21 %) var ikke egnet for åpen operasjon pga. ledsagende sykdommer. De første 20 pasientene ble behandlet med en endoprotese av typen Stentor (Min-Tech, Bahamas). Senere ble det brukt proteser av typen Vanguard I og II. Hos de siste 13 pasientene som ble behandlet med Vanguard

II, satte vi inn en ekstra nitinolstent som forsterkning. De siste 49 pasientene er blitt behandlet med Zenith, som har en kraftigere konstruksjon.

Hos 143 pasienter ble inngrepet utført i regionalanestesi (4). Fem fikk narkose. Sekundærprosedyrer inkluderer innleggelse av en stent eller et stentgraft, femorofemoral bypass eller konversjon til åpen kirurgi. Forhold som liggetid og tid på overvåkingsavdeling er registrert.

Utvelgelsen av pasientene ble gjort ut fra anatomiske forhold vurdert med CT-undersøkelse eller angiografi. Pasientene ble informert om fordeler og ulemper ved endovaskulær behandling og åpen kirurgi (5), spesielt viktigheten av postoperative kontroller.

Kaplan-Meier-diagram ble brukt for å fremstille tid til første sekundærprosedyre, og logranktest ble benyttet for å teste forskjellen mellom første og annen generasjon av endoprotoser før og etter mars 1999. Kaplan-Meier-diagram ble benyttet for å fremstille overlevelse i hele materialet. Data ble analysert med programmet SPSS. P-verdier < 0,05 ble ansett som statistisk signifikante. Alle pasientene er regelmessig fulgt opp ved St. Olavs Hospital eller ved lokalsykehus.

## Resultater

Av de pasientene som ble behandlet elektivt, døde tre innen 30 dager, henholdsvis annen, tredje og åttende postoperative dag (2 %). To av disse kunne ikke utsettes for åpen kirurgi på grunn av alvorlig hjerte-/nyresykdom. Hos alle disse pasientene var den endovaskulære prosedyren ukomplisert. Blant de 15

**Tabell 1** Risikofaktorer og komorbiditet hos 148 pasienter behandlet med endovaskulær teknikk for infrarenalt abdominalt aortaaneurisme

	Antall	(%)
Hjertesykdom	75	(51)
Røyking	69	(47)
Hypertoni	48	(33)
Lungesykdom	23	(16)
Nyresykdom	18	(12)
Cerebrovaskulær sykdom	17	(12)
Diabetes	13	(9)
ASA-klasse I	0	
II	11	(7)
III	127	(86)
IV	10	(7)

**Tabell 2** Dødsårsak hos 45 pasienter som er døde i observasjonsperioden (> 30 dager) etter endovaskulær behandling av infrarenalt abdominalt aortaaneurisme

Malign sykdom	13
Cerebrovaskulær sykdom	5
Nyresykdom	5 <sup>1</sup>
Lungesykdom	4
Hjertesykdom	3
Multiorgansvikt	2
Komplikasjon til primær innsettelse av stentgraft	2 <sup>1</sup>
Rumpert torakalt aortaaneurisme	1
Melena	1
Ukjent	9 <sup>2</sup>
<b>Totalt</b>	<b>45</b>

<sup>1</sup> En hadde også hjertesykdom

<sup>2</sup> Seks av disse hadde høy alder og redusert allmenntilstand

pasientene som ble behandlet for symptomatisk ikke-rumpert aortaaneurisme, døde én 19 dager etter en ukomplisert prosedyre (7%), sannsynligvis av en kreftsykdom.

I løpet av oppfølgingsperioden er ytterligere 45 pasienter døde (tab 2). To av dødsfallene hadde relasjon til den endovaskulære behandlingen. I ett tilfelle hadde protesebeinet glidd fra hovedprotesen. Pasienten ble forsøkt operert åpent på lokalsykehuset, men døde i forbindelse med inngrepet. I ettertid mener vi det hadde vært mulig å behandle denne komplikasjonen med endovaskulær teknikk. Videre ble en 76 år gammel mann innlagt med en dekket ruptur etter at det hadde forekommet lekkasje svarende til distale feste for høyre protesebein. Dette ble reparert i lokalanestesi i forbindelse med diagnostisk angiografi, men han døde av hjerteinfarkt. Akkumulert overlevelse i hele materialet er vist i figur 1. Femårs-overlevelsen var ca. 60%.

31 pasienter fikk en eller annen form for lekkasje (6). 16 lekkasjer var til stede ved utskrivning fra primær oppholdet, 15 oppstod senere i forløpet. Det forekom 22 okklusjoner av protesebein, av disse ble 13 behandlet med femorofemoral bypass. Sju pasienter (5%) fikk i oppfølgingsperioden utført åpen operasjon med fjerning av endoprotesen og innsetting av aortaprotese. Det var ingen tidlig-mortalitet etter disse inngrepene. Alle hadde primært vært behandlet med Vanguard endoproteser. Ballongdilatasjon av forsnevninger ble utført hos fire pasienter. De resterende sekundærprosedyrene ble gjort for å reparere dislokasjoner eller lekkasjer.

I oppfølgingsperioden er 42 pasienter (28%) blitt behandlet med sekundærprosedyrer. To pasienter døde i forbindelse med dette, inklusive pasienten som ble forsøkt operert åpent ved lokalsykehuset. Videre døde en pasient 33 dager etter inngrepet pga. gastrointestinal blødning. Det ble ikke foretatt obduksjon i dette tilfellet. Tid til første sekundærprosedyre hos de to gruppene som ble behandlet før og etter mars 1999 er vist i

figur 2. De siste fire og et halvt år har vi behandlet 69 pasienter, og hos disse har det kun vært nødvendig med fire sekundærprosedyrer (6%). I hele materialet var median aneurismediameter på behandlingstidspunktet 59 mm, etter to år 54 mm og etter seks år 51 mm. Median liggetid for alle pasientene var fem døgn (interkvartilavstand 5–7 døgn). Ingen trengte opphold på intensivavdeling, men median oppholdstid i intermedierpost/overvåkingsavdeling var 20 timer (interkvartilavstand 20–20 timer).

**Diskusjon**

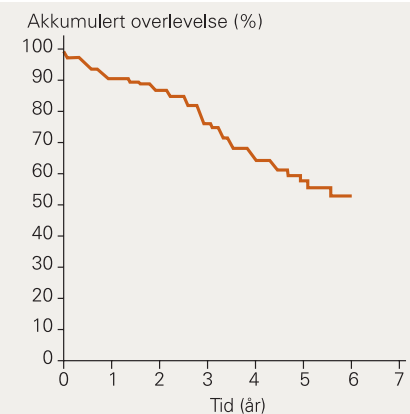
Ved vurdering av tidligmortaliteten i dette materialet må man ta i betraktning at tilstanden hos en vesentlig del av pasientene gjorde at åpen kirurgi ikke var tilrådelig. Det gjaldt to av de tre som døde innen 30 dager. Det er nærliggende å anta at ved lik risikoprofil vil primærmortaliteten ved endovaskulær behandling være lavere enn ved åpen kirurgi (7). På den annen side er langtidsresultatene mer usikre. Observasjonstiden er ennå kort, og vi trenger mer kunnskap om implantatens holdbarhet.

Ved innføring av ny teknologi er det ofte problemer i startfasen. Førstegenerasjonsproduktene er sjelden perfekte. Ofte vil den teknologiske utviklingen føre til bedre produkter. I den tidlige fasen av endovaskulær behandling var antall sekundærprosedyrer høyt (8), og vi mener at dette først og fremst skyldtes at endoprotesene ikke hadde optimal kvalitet (5).

Hvor man befinner seg på læringskurven, har betydning for så vel mortalitet som komplikasjonsfrekvens. Innsetting av endoproteser er en teknisk meget krevende prosedyre – mange detaljer må beherskes. På bakgrunn av data fra EUROSTAR (europeisk endovaskulært dataregister) (9) er de deltakende sentre delt inn i fire grupper. De sentrene som hadde behandlet få pasienter, hadde signifikant mer komplikasjoner og høyere dødelighet enn de som hadde behandlet mer enn 100 pasienter. Selv om de fleste problemene som oppstår sent i forløpet vil kunne løses med enkle inngrep utført i lokalbedøvelse (10), er det nødvendig å redusere hyppigheten av disse og dermed også behovet for kontroller. Hos en del pasienter er imidlertid endovaskulær behandling den eneste muligheten pga. kontraindikasjoner mot åpen kirurgi. Det har vært presentert lovende resultater ved stentgraftbehandling også av rumpert abdominalt aortaaneurisme (10, 11), og vi har nylig behandlet to slike pasienter, med godt resultat. Det er sannsynlig at endovaskulær behandling kan føre til lavere primærmortalitet enn etter åpen kirurgi hos denne pasientgruppen. Viktige problemstillinger er imidlertid vaktberedskap og logistikk for øvrig.

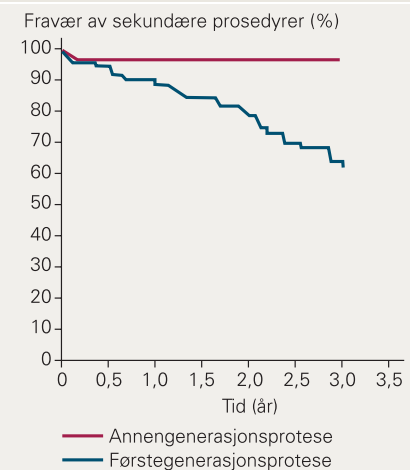
Pasienter som er behandlet endovaskulært, blir gjenstand for meget grundig oppfølging både klinisk og med CT-undersøkelser. De som opereres åpent, gjennomgår gjerne ikke en så nitid postoperativ kontroll.

**Figur 1**



Akkumulert overlevelse hos 148 pasienter behandlet med endovaskulær teknikk for infrarenalt abdominalt aortaaneurisme

**Figur 2**



Tid til første sekundærprosedyre hos pasienter behandlet for infrarenalt abdominalt aortaaneurisme med endovaskulær teknikk med henholdsvis førstegenerasjons- (1995–mars 1999) og annengenerasjonsproteser (mars 1999–2003). I den siste perioden er hyppigheten av sekundærprosedyrer blitt signifikant redusert (logranktest p < 0,05)

Dette kan være en av forklaringene på at det registreres relativt flere bivirkninger/komplikasjoner i den endovaskulære gruppen (12). Ved åpen kirurgi får man lengre sykeleie, større belastning på intensivavdelingen og antakelig noe høyere primærmortalitet.

**Hvem bør få endovaskulær behandling?**

En del anatomiske forutsetninger må være til stede. Det er en betingelse at man har et godt festepunkt under nyrearteriene, dvs. et segment med normal aorta på minimum 15 mm uten stor vinkling. Hos enkelte pasienter med slyngede eller stenotiske bekkenkar kan det være vanskelig å komme opp med dagens innføringssystemer.

Etter vår mening bør alle eldre pasienter som er anatomisk egnet for endovaskulær behandling, og som selv ønsker det, tilbys dette. Det samme gjelder yngre pasienter hvor det foreligger kontraindikasjoner mot åpen kirurgi. EUROSTAR er et internasjonalt register der man har samlet informasjon fra ca. 6 000 implantasjoner ved 130 europeiske sentre (13). På denne måten kan man på et tidlig tidspunkt få informasjon om ev. uheldige sider ved enkelte implantat typer. Endovaskulær behandling bør etter vår mening fortsatt bare foregå ved sentre med et tilstrekkelig behandlingsvolum, hvor teknikken beherskes og hvor man kan dokumentere gode resultater. Det er viktig at pasienten er villig til å gjennomgå det antall kontrollundersøkelser som fortsatt er nødvendig. En slik nøyaktig oppfølging oppfattes av de fleste pasientene som en ekstra trygghet. I en undersøkelse ved vår avdeling var det bare en av 69 pasienter (1 %) som så dette som en belastning.

For tiden pågår det prospektive randomiserte studier i Storbritannia og Nederland. I den engelske undersøkelsen sammenlikner man endovaskulær behandling med åpen kirurgi hos pasienter som primært er egnet for begge teknikker. Dessuten inkluderer én studie (EVAR II) pasienter som pga. nedsatt allmenntilstand ikke tåler åpen kirurgi. Her randomiserer man til beste medisinske behandling eller beste medisinske behandling kombinert med endovaskulær behandling.

Resultatene av slike studier vil vise hvilken plass endovaskulær behandling vil få i fremtiden. På den annen side utvikler teknologien seg så raskt at det er mulig at de randomiserte studiene vil gi oss historiske resultater om implantater som ikke lenger er i bruk. Dette er et generelt problem ved utprøving av ny teknologi.

En fordel med endovaskulær behandling er begrenset operasjonstraume, redusert behov for intensivovervåking og kort liggetid. På kort sikt er metoden trygg i øvede hender, med lav primærmortalitet og morbiditet. Endovaskulær behandling av abdominale aortaaneurismer har vært utført som dagkirurgi (14).

**Oppgitte interessekonflikter:** Jan Lundbom, Staal Hatlinghus, Conrad Lange og Asbjørn Ødegård har mottatt reisetilskudd til fagutvikling.

#### Litteratur

- Volodos NL, Skekhanin VE, Karpovich IP et al. [A self-fixing synthetic blood vessel endoprosthesis.] Russisk. *Vestn Khir IM Grek* 1986; 137: 123–5.
- Becquemin JP, Desgranges P, Kobeiter H. Endoprostheses for aneurysms of the abdominal aorta. A technical innovation, a cultural revolution. *Presse Med* 2001; 30: 1216–23.
- Hatlinghus S, Dale LG, Nordby A et al. Endovaskulær behandling av abdominale aortaaneurismer. *Tidsskr Nor Lægeforen* 1996; 116: 717–20.
- Aadah P, Lundbom J, Hatlinghus S et al. Regional anesthesia for endovascular treatment of abdominal aortic aneurysms. *J Endovasc Surg* 1997; 4: 56–61.
- Brewster DC. Presidential address: what would you do if it were your father? Reflections on endovascular abdominal aortic aneurysm repair. *J Vasc Surg* 2001; 33: 1139–47.
- Beebe HG, Bernhard VM, Parodi JC et al. Leaks after endovascular therapy for aneurysm: detection and classification. *J Endovasc Surg* 1996; 3: 445–8.
- Vallabhaneni SR, Harris PL. Lessons learnt from the EUROSTAR registry on endovascular repair of abdominal aortic aneurysm repair. *Eur J Radiol* 2001; 39: 34–41.
- Laheij RJ, Buth J, Harris PL et al. Need for secondary interventions after endovascular repair of abdominal aortic aneurysms. *Br J Surg* 2000; 87: 1666–73.
- Laheij RJF, van Marrewijk C, Buth J et al. Experience of the specialist team performing endovascular stenting of abdominal aortic aneurysms, postoperative mortality and the need for secondary interventions. *Eur J Vasc Endovasc Surg* 2002; 24: 128–133.
- Rose DFG, Davidson IR, Hinchliffe RJ et al. Anatomical suitability of ruptured abdominal aortic aneurysms for endovascular repair. *J Endovasc Ther* 2003; 10: 453–7.
- Peppelenbosch N, Yilmaz N, van Marrewijk C et al. Emergency treatment of acute symptomatic or ruptured abdominal aortic aneurysm. *Eur J Vasc Endovasc Surg* 2003; 26: 303–10.
- Akkersdijk GJM, van der Graaf Y, Moll FL et al. Complications of standard elective abdominal aortic aneurysm repair. *Eur J Vasc Endovasc Surg* 1998; 15: 505–10.
- Harris PL, Buth J, Mialhe C et al. The need for clinical trials of endovascular abdominal aortic aneurysm stent-graft repair. *J Endovasc Surg* 1997; 4: 72–7.
- Bleyn J, Schol F, Vanhandenhove I et al. Endovascular abdominal aortic aneurysm repair should be carried out as a day-case procedure. I: Greenhalgh RM, red. *Vascular and endovascular controversies*. London: BIBA Publishing, 2003: 37–41.